

Ветеринарія

УДК 636.5:591.481.1/.8

Л. П. Горальський

д. вет. н.

В. М. Солімчук

аспірант*

Н. Л. Колеснік

к. вет. н.

Житомирський національний агроекологічний університет

Н. В. Демус

к. вет. н.

Львівський національний університет ветеринарної медицини та біотехнологій
імені С. З. Гжицького

ОСОБЛИВОСТІ МОРФОЛОГІЇ МОЗОЧКА СВІЙСЬКИХ ПТАХІВ

У статті подані результати морфофункціональної характеристики мозочка домашніх тварин класу птахи. Кора мозочка свійських птахів утворена відповідними шарами – молекулярним, гангліонарним та зернистим і характеризується неоднаковою популяцією нейронів, які мають обумовлений зв'язок між рівнем морфофункціонального стану нервових та іннервованих структур. Встановлені особливості мозочка, на що вказує різна абсолютна та відносна маса, форма їх поперечного розрізу, морфометричні показники структурних компонентів товщини гістоархітектонічних шарів, розмір нервових клітин, а також різне ядерно-цитоплазматичне відношення залежно від розмірів нейронів та виду тварин. Крім того, з'ясовано особливості білково-нуклеїнового обміну на тканинному та клітинному рівнях.

Ключові слова: мозочок, нейрон, перикаріон, дендрит, ядерно-цитоплазматичне відношення, клітина Пуркінє.

Постановка проблеми

Актуальним питанням, щодо закономірностей розвитку, будови і функціонування організму людини і тварин є усестороннє, комплексне вивчення складу і структурно-функціональних особливостей нервової системи вищих організмів.

Нервова система є однією із провідних інтегруючих систем організму, яка разом з ендокринною та серцево-судинною, об'єднує організм в єдине ціле, і тим самим реалізує його зв'язок із внутрішнім та зовнішнім середовищем. [10].

Слід зазначити, що нервова система посідає найвагоміше місце в регуляції всіх процесів життєдіяльності організму. Особливий інтерес до нервової системи

© Л. П. Горальський, В. М. Солімчук, Н. Л. Колеснік, Н. В. Демус

*Науковий керівник – доктор ветеринарних наук, професор Горальський Л. П.

зумовлений її різноманітними функціями і властивостями: сприйняттям та проведенням нервових імпульсів, трансформацією, генерацією, зберіганням різних видів енергії й інформації зовнішнього середовища, а також її здатністю до збудження, гальмування, до процесів синтетичного та аналітичного порядку, трофічної функції [1, 4, 5, 8].

Морфологічна архітектоніка нервової системи, в цілому та окремих її відділів, визначається місцем знаходження тварин у філогенетичному ряді та умовами їх перебування у зовнішньому середовищі. [2, 7, 9, 10].

Аналіз останніх досліджень і публікацій

Останніми роками є значна кількість досліджень, щодо будови та становлення нервової системи у хребетних тварин і зокрема, мозочка в онтогенезі, філогенезі та в експерименті. Проте, особливості морфометричної оцінки гісто- та цитоструктур мозочка у свійських птахів, їх порівняльні характеристики ще недостатньо висвітлені в літературних джерелах і мають фрагментарний характер. [9, 10].

Мета, завдання та методика досліджень

Метою нашої роботи було з'ясувати закономірності структурної організації мозочка у свійських птахів на макро- та мікроскопічному рівнях.

Роботу виконували на кафедрі анатомії і гістології Житомирського національного агроекологічного університету. Об'єктом дослідження є мозочок, представників класу птахів – курей, качок, гусей, індиків.

У роботі використовувалися анатомічні, гістологічні, нейрогістологічні, гістохімічні та морфометричні методи досліджень [3, 6, 11]. Для гістологічного дослідження шматочки матеріалу фіксували в 10 %-му водному розчині нейтрального формаліну, з наступною заливкою в парафін, після чого виготовляли серійні зрізи, які фарбували гематоксиліном та еозином. Також проводили імпрегнацію азотнокислим сріблом за методом Більшовського-Грос. Морфометричні дослідження гістологічних препаратів здійснювали за допомогою мікроскопів «Біолам-Ломо» та МБС-10 [3].

Результати досліджень

У досліджувальних нами птахів, мозочок характеризується загальними принципами його структурної організації та морфотопографії, проте відрізняється його органометричними показниками.

Так, мозочок у птахів повністю покриває ромбоподібну ямку та знаходиться в ділянці між великим і середнім мозком, вище від довгастого. Мокроархітектоніка мозочка сформована масивною частиною – тілом (черв'яком) та двома маленькими боковими придатками у вигляді

слаборозвинутих бокових вушок. Поверхня тіла мозочка поперечними борознами розділяється на численні часточки.

Важливе значення у морфології мають органометричні дослідження, які дають можливість детально аналізувати кількісні зміни структур органа тварин у процесі його індивідуального та історичного розвитку при дії на організм різноманітних чинників зовнішнього середовища.

Так, аналіз наших органометричних досліджень показує, що абсолютна маса мозочка залежить від виду свійських птахів: найбільша абсолютна маса (АМ) мозочка у індичок – $1,987 \pm 0,0086$ г. Порівняно з курми вона достовірно ($p < 0,001$) зростає у 3,8 раза. У водоплавної птиці АМ мозочка у гуски становить $1,409 \pm 0,0063$ г, що вірогідно ($p < 0,001$) у 1,5 раза більше ніж у качки. Проте, порівняно з наземними птахами, АМ мозочка гуски є у 2,73 раза більшою ніж у курки та поступається у 1,4 раза тільки індікам (рис. 1.).




Рис. 1. Абсолютна маса мозочка свійських птахів (г)

Відносна маса (ВМ) мозочка у досліджуваних птахів змінюється синхронно і є прямопропорційною абсолютній масі мозочка та масі тварин. Так, ВМ мозочка, так само як і його АМ, найбільшою є у індичок, потім у гуски, качки та курки. Проте у наземних птахів – індичок, порівняно із курми, ВМ достовірно ($p < 0,01$) збільшується у два раза і дорівнює $0,047 \pm 0,0002$ %. Між тим, відносна маса органа у водоплавної птиці – гуски, порівняно з наземними птахами, поступається лише у 1,15 раза індичці, проте є вірогідно ($p < 0,01$) у 1,8 більшою ніж у курки (рис. 2).

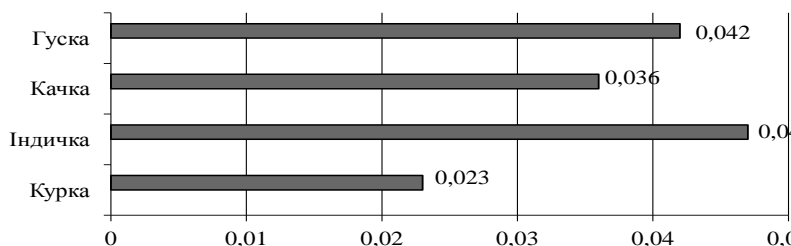


Рис. 2. Відносна маса мозочка свійських птахів (%)

Одночасно із неоднозначними показниками абсолютної та відносної маси мозочка у свійських птахів, відбуваються прямопропорційні зміни його лінійних величин – довжини, ширини та висоти, залежно від видових особливостей досліджуваної птиці.

Так довжина мозочка водоплавної птиці гуски ($15,6 \pm 0,042$ мм), вірогідно ($p < 0,01$) менша у 1,26 раза, ніж у качки та на 2,0 мм відносно індички і, навпаки, є більшою на 0,8 мм відносно курки. Характерні особливості встановлені нами і щодо виміру ширини мозочка: ширина мозочка гуски у 1,34 раза вірогідно ($p < 0,01$) більша ніж у качки і становить $12,9 \pm 0,022$ мм. На відміну від наземних птахів, ширина мозочка у гуски на 6,0 мм є більшою ніж у курки і на 1,15 мм ніж у індички. Подібні зміни спостерігали і щодо лінійних параметрів висоти мозочка: найбільшу величину виявлено у гусей ($13,2 \pm 0,024$ мм), середній показник у індичок ($11,2 \pm 0,024$ мм), наближений до відповідного у качок ($9,6 \pm 0,02$ мм) та найменший у курей ($7,4 \pm 0,014$ мм) (рис. 3).

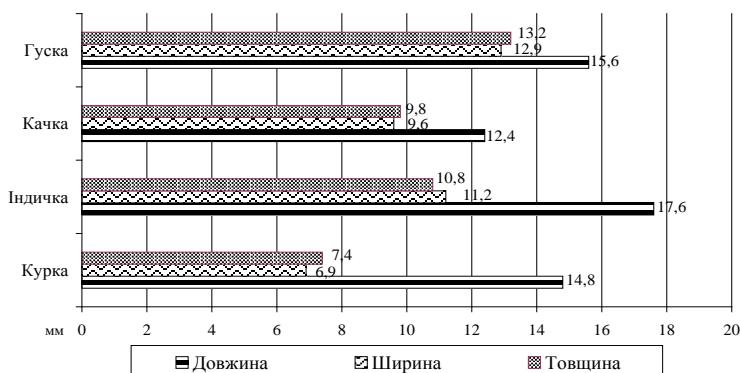


Рис. 3. Органометричні лінійні показники мозочка свійських птахів (мм)

У досліджуваних нами свійських птахів існує суттєва подібність у гістологічній будові мозочка.

Так, згідно з нашими гістологічними дослідженнями мозочок досліджуваних тварин представників класу птахи має подібну структурну організацію проте відрізняється морфометричними показниками. На поперечному зрізі складається з сірої і білої речовини.

У сірій речовині мозочка розрізняють три шари клітин: молекулярний (зовнішній), гангліонарний (середній) і зернистий (внутрішній), які мають подібні цитоархітектонічні особливості, властиві для свійських тварин.

Так молекулярний шар кори мозочка у досліджуваних тварин містить кошикові та зірчасті нейрони, які являють собою єдину систему нервових клітин. Кошикові нейрони розміщені, над клітинами Пуркінє гангліонарного шару, вони невеликих розмірів, неправильної форми з багатьма відростками. Їх розгалужені дендрити, спрямовані до вершини мозочка, а аксони обплітають перикаріони клітин Пуркінє у вигляді «корзинок», формуючи із ними синаптичний апарат. Зірчасті нервові клітини (великі та малі) сконцентровані, переважно, у зовнішніх двох третинах молекулярного шару. Це мультиполярні нейрони з округлим перикаріоном, їх відростки виявляються як у молекулярному так і у зернистому шарах кори мозочка. Такі клітини, утворюють синапси з тілами і дендритами грушоподібних клітин.

Гангліонарний шар сформований великими, грушоподібної форми, нейронами (клітинами Пуркінє). Вони розташовані у птахів в один ряд, перпендикулярно звивинам мозочка. Такі клітини характеризуються розвиненим деревом дендритів, мають чітко виражене ядро та нейроплазму та є найбільшими із усієї популяції нервових клітин кори мозочка. Їх морфофункціональна активність, розміри, щільність розміщення певною мірою залежать від передачі нервових імпульсів та регулюється координацією рухових процесів залежно від виду та класу тварин.

Тому на основі наших морфометричних досліджень встановлено різний об'єм клітин Пуркінє, їх ядер і як наслідок різне їх ядерно-цитоплазматичне відношення залежно від видових особливостей тварин. Так, за результатами наших цитоморфологічних досліджень об'єм нервових клітин Пуркінє у гуски у 1,15 раза перевищує такий, як у качки. Порівняно із наземними птахами спостерігається тенденція до зменшення відносно індички та вірогідно ($p < 0,01$) збільшення у 1,8 раза відносно курки. При цьому середній об'єм ядер нервових клітин у досліджуваних птахів істотно не змінюється і як наслідок впливає на їх ядерно-цитоплазматичне відношення. При тім, найбільший показник ЯЦВ характерний для нейроцитів гуски ($0,079 \pm 0,013$), наближеним значення є у качки ($0,087 \pm 0,013$) та індички ($0,083 \pm 0,024$) та вірогідно ($p < 0,001$) меншим у 1,75 раза у курки (рис. 4).

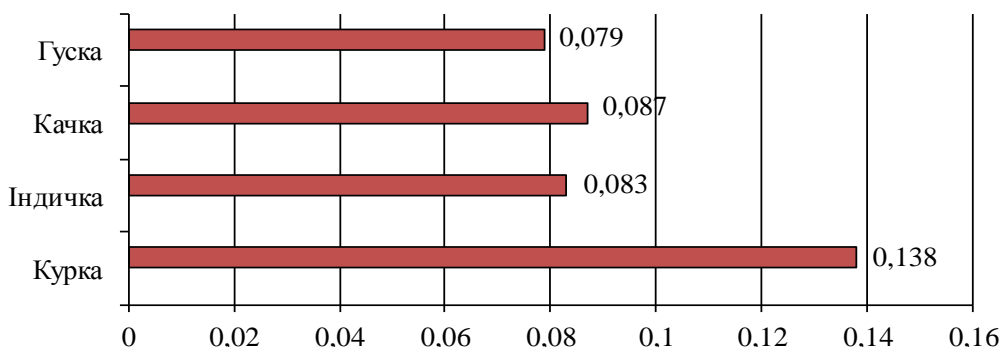


Рис. 4. Ядерно-цитоплазматичне відношення клітин Пуркін'є

Морфологічний стан нервової системи хребетних в цілому та окремо її відділів визначається місцем тварини у філогенетичному ряді та умовами існування в навколишньому середовищі. У тварин всіх класів в однотипових нейронах існує однаковий набір хімічних речовин та ферментів, що є наслідком загального філогенетичного пристосування, направлено на виконання аналогічних функцій в умовах рефлекторної дуги. Однією із основних характеристик нервових клітин є речовина Ніссля або базифільна речовина, що є електронно-мікроскопічним еквівалентом гранулярного ендоплазматичного ретикулума з високою концентрацією рибосом, організованих у глибокі тигроїда, які представляють собою потужний апарат синтезу білка і забезпечує поновлення його в усіх структурах нейрону.

З погляду на це, нами було проведено фарбування гістопрепаратів мозочка свійських тварин за методом Ніссля, яке показало різний ступінь адсорбції барвника тулоїдинової синьки для нейроплазми клітин Пуркін'є гангліонарного шару мозочка свійських тварин. Причому, речовина Ніссля у перикаріоні клітин, виявляється по усій площі нейроплазми та містить чітко виражені глибокі і зерна неоднакових розмірів базифільної речовини, як свідчення розвитку у нервових клітинах білоксинтезуючого апарату. При тім концентрація базифільної речовини спостерігається навколо каріоплазми у якій чітко диференціюються ядерце та ядерний хроматин. Такі глибокі у птахів знаходяться у вигляді дрібної зернистості.

Зернистий шар кори мозочка утворений нейронами-зернами та зірчастими нейронами (кратко- і довгоаксонні клітини Гольджі). На відміну від клітин Пуркін'є, клітини-зерна мають найменші розміри, водночас є найбільш численними нейронами мозочка.

Проведене нами кількісне морфологічне дослідження з позиції оцінки пластичності мозочка тварин різних рівнів організації – представників класів Птиці, з різною еколого-функціональною організацією, які відрізняються ступенем рухової активності (активно рухомі і тварини з помірним ступенем активності), середовищем перебування (наземним, напівводним) дозволило виявити певні закономірності, тенденції та критерії, які стосуються структурної організації мозочка (його гістоархітектонічних шарів) на тканинному рівнях його організації.

Так, за результатами гістометричних досліджень з'ясовано, що структурна організація кори мозочка, його морфометричні параметри товщини гістоархітектонічних шарів у водоплавної птиці подібна до відповідних у наземних птахів. При тім товщина кори мозочка із усіх досліджуваних нами птахів, найбільша у індички ($404,25 \pm 5,76$ мкм), подібне значення її у гуски ($399,7 \pm 5,46$ мкм) та середнє значення у качки ($376,29 \pm 5,34$ мкм) і найменший показник зафіксований у курки ($350,7 \pm 12,68$ мкм). Подібні та аналогічні зміни спостерігали і при перерозподілі тканинних компонентів гістоархітектонічних шарів мозочка. Так, товщина молекулярного шару мозочка у досліджуваних птахів корелювала із товщиною кори мозочка і найбільшою була у індички ($241,85 \pm 2,35$ мкм), потім – гуски ($234,85 \pm 2,43$ мкм), качки ($178,85 \pm 4,30$ мкм) та курки ($149,80 \pm 6,27$ мкм). При цьому товщина гангліонарного шару мозочка у водоплавної та наземної птиці була подібною і займала найменші параметри із усіх гістоархітектонічних шарів мозочка. Між тим, зміни параметрів товщини спостерігали у зернистому шарі, у бік збільшення її товщини у курей ($174,30 \pm 5,74$ мкм), потім у качки ($169,75 \pm 4,43$ мкм) та відповідно у бік зменшення у індички ($133,70 \pm 2,92$ мкм) та гуски ($137,55 \pm 2,45$ мкм), (рис. 5).

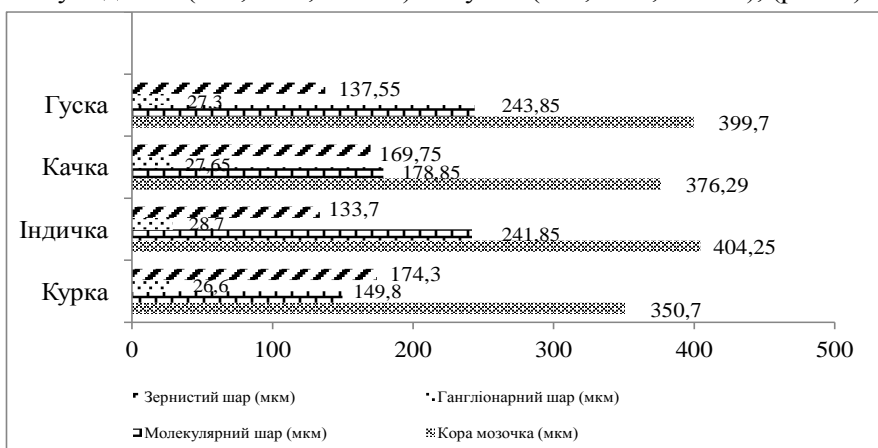


Рис. 5. Морфометричні показники структурних компонентів товщини гістоархітектонічних шарів мозочка свійських птахів

Висновки та перспективи подальших досліджень

1. У свійських птахів мозочок знаходиться між великим і середнім мозком, дорсально від довгастого. Він має тіло та два (праве і ліве) бокові вушка. Поверхня мозочка численними борознами поділена на часточки, які об'єднуються в три частки: передню, середню і задню. У латеральній проекції він має трикутну форму, з вентральновитягнутою вершиною.

2. Абсолютна маса мозочка свійської птиці різна: найбільша у індички ($1,987 \pm 0,0086$ г), значно менша у гуски ($1,409 \pm 0,0063$ г), потім у качки ($0,932 \pm 0,0041$ г) та найменша – у курки ($0,516 \pm 0,0032$ г). Відносна маса органа змінюється синхронно з абсолютною і відповідно становить $0,047 \pm 0,0002$ %; $0,041 \pm 0,0002$ %; $0,036 \pm 0,0002$ % та $0,023 \pm 0,0001$ %.

3. Мозочок свійських тварин представників класу птахи, на поперечному зрізі сформований сірою (корою) та білою речовинами. Кора мозочка утворена відповідними гістоархітектонічними шарами (молекулярним, гангліонарним, зернистим) та характеризується різною популяцією нейронів, які мають обумовлений зв'язок між рівнем морфофункціонального стану нервових та іннервованих структур залежно від виду тварин.

Подальший напрямок досліджень повинен бути направлений на дослідження мозочка на ультрамікроскопічному рівні.

Література

1. Васильев Ю. Г. Гомеостаз и пластичность мозга / Ю. Г. Васильев, Д. С. Берестов. – Ижевск : ФГБОУ ВПО Ижевская ГСХА, 2011. – 216 с.
2. Воробьева Э. И. Современные проблемы эволюционной морфологии / Э. И. Воробьева. – М. : Наука, 1988. – 215 с.
3. Горальський Л. П. Основи гістологічної техніки і морфофункціональні методи досліджень у нормі та при патології : навч. посіб. / Л. П. Горальський, В. Т. Хомич, О. І. Кононський. – Житомир : Полісся, 2005. – 288 с.
4. Заварзин А. А. Очерки по эволюционной гистологии нервной системы / А. А. Заварзин. – М. : Медгиз, 1959. – 230 с.
5. Карамян А. И. Функциональная эволюция мозга позвоночных / А. И. Карамян. – Л. : Наука, 1970. – 304 с.
6. Меркулов Г. А. Курс патологической техники / Г. А. Меркулов – Л. : Медицина, 1969. – 423 с.
7. Назарчук Г. О. Гістоморфологія спинномозкових вузлів хребетних тварин : автореф. дис. на здобуття наук. ступеня канд. вет. наук : 16.00.02 «Патологія, онкологія і морфологія тварин» / Г. О. Назарчук. – Житомир, 2010. – 19 с.
8. Назарчук Г. О. Морфологічна та морфометрична характеристика спинномозкових вузлів курей у постнатальному періоді онтогенезу / Г. О. Назарчук // Вісник ДАУ. – 2008. – № 1 (21). – С. 113–118.

9. Поляков Г. И. Эволюция нервной системы / Г. И. Поляков. – М. ; Л. : 1987. – С. 5–19.

10. Сокульський І. М. Морфологія грудного відділу спинного мозку хребетних тварин : автореф. дис. на здобуття наук. ступеня канд. вет. наук : 16.00.02 «Патологія, онкологія і морфологія тварин» / І. М. Сокульський. – К., 2010. – 23 с.

11. Ташкэ К. Введение в количественную цито-гистологическую морфологию / К. Ташкэ ; [пер. с рум. И. Пятницкого]. – Будапешт : Изд-во АН СРР, 1980. – 191 с.
